

# Miscelanea

## IMÁGENES PEDIÁTRICAS INUSUALES MALFORMACIONES ANO RECTALES. (ANORECTAL MALFORMATIONS)

**Dr. Amadeo Condori Aguilar**

*Cirujano Pediatra – Hospital del Niño “Sor Teresa Huarte Tama” Sucre*

**Dr. Marco Antonio Condori Amurrio**

*Residente Becario Cirugía infantil- Hospital “Ricardo Gutiérrez” Bs.As. Argentina.*

Las malformaciones ano rectales (M.A.R), constituyen una gran variedad de anomalías congénitas de la parte terminal del tubo digestivo, cuyo diagnóstico, tratamiento y pronóstico funcional varían de un extremo a otro de acuerdo al espectro del mismo.

Su reconocimiento y comprensión anatómica de estos defectos y por lo tanto su correspondiente corrección quirúrgica, no fue bien conocida

hasta los trabajos de A. Peña en las décadas de los 80 y 90.

En los pacientes con M.A.R. la zona ubicada entre el cóccix y horquilla vulvar en las mujeres y el cóccix y margen posterior del escroto en los varones se la denomina como zona del ano teórico, anatómicamente correspondería al sitio de convergencia de los músculos esfínter externo y elevador del ano, el ano normal zona deprimida,

rugosa, hiperpigmentada termina cerca del punto medio entre cóccix y horquilla vulvar o margen posterior del escroto sea mujer o varón respectivamente. Para facilitar su comprensión se tiene la clasificación práctica propuesta por Alberto Peña, que agrupa a estas malformaciones de acuerdo a necesidad o no de una colostomía descompresiva y protectora preoperatoria.

Cuadro 1. Clasificación de las M.A.R. (A. Peña).

|                                      | Mujer.  | Varón.   |
|--------------------------------------|---|--|
| Corrección primaria (sin colostomía) | <ul style="list-style-type: none"> <li>- Fistula recto perineal</li> <li>- Estenosis anal</li> <li>- Ano imperforado sin fistula (Intestino -piel &lt; 1 cm)</li> </ul>   | <ul style="list-style-type: none"> <li>- Fistula recto perineal</li> <li>- Estenosis anal</li> <li>- Ano imperforado sin fistula (Intestino piel &lt; 1 cm)</li> <li>- Ano anterior</li> <li>- Asa de cubeta</li> <li>- Membrana anal</li> </ul> |
| Colostomía y corrección posterior    | <ul style="list-style-type: none"> <li>- Fistula recto vestibular</li> <li>- Fistula recto vaginal</li> <li>- Cloaca</li> <li>- Atresia / estenosis rectal</li> <li>- Ano imperforado sin fistula (Intestino -piel &gt; 1 cm.)</li> </ul> | <ul style="list-style-type: none"> <li>- Fistula recto – uretral (bulbar y prostática)</li> <li>- Fistula recto – vesical</li> <li>- Atresia / estenosis rectal</li> <li>- Ano imperforado sin fistula (Intestino -piel &gt; 1 cm.)</li> </ul>   |

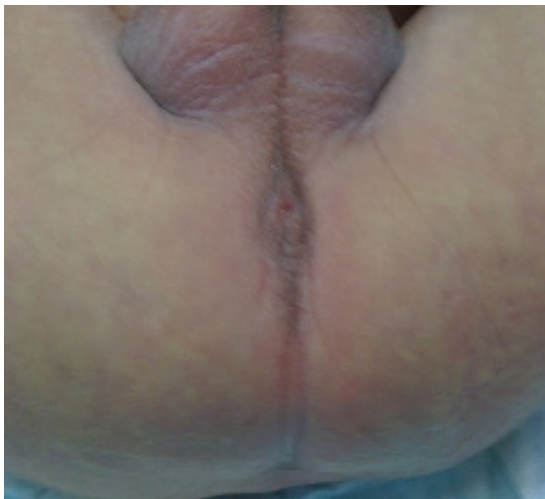

Fig. 1 (Membrana Anal)

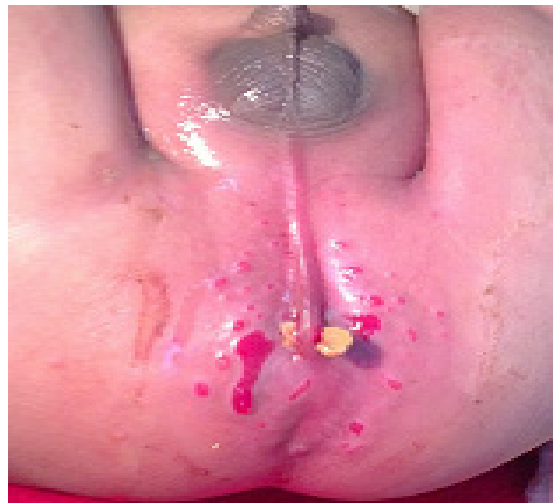

Fig. 3 (Asa de cubeta)

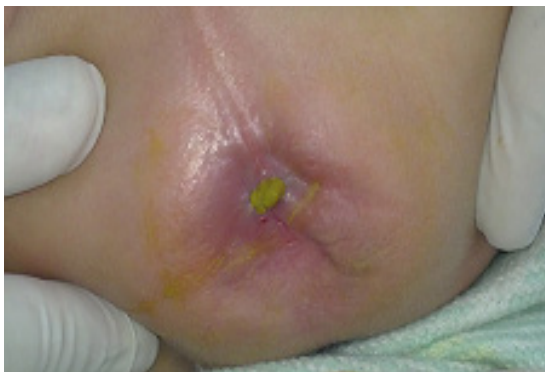

Fig. 2 (Estenosis Anal)

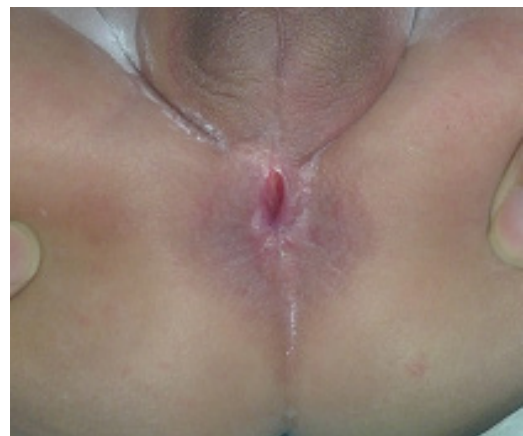
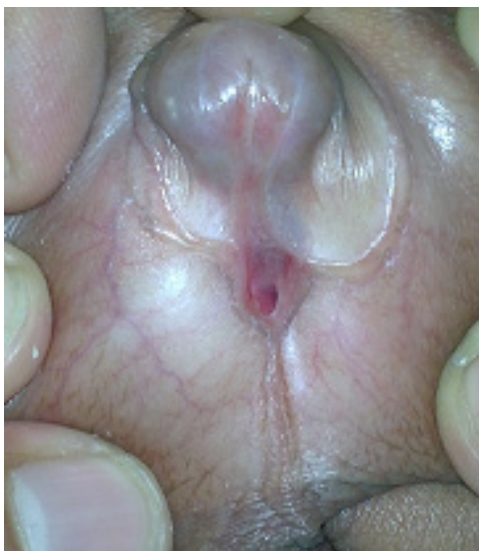
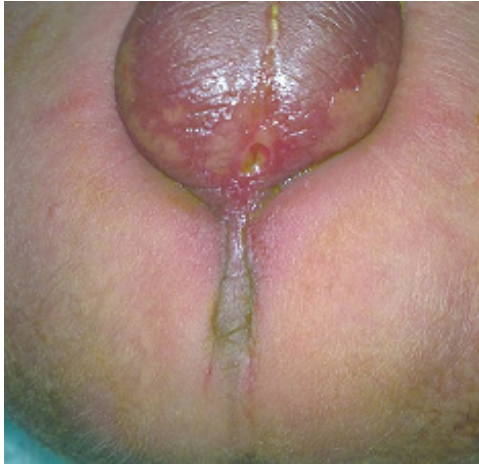Fig. 4 (Ano anterior)



Figs. 5 y 6 (Variedades de fistulas recto - perineo escrotales)

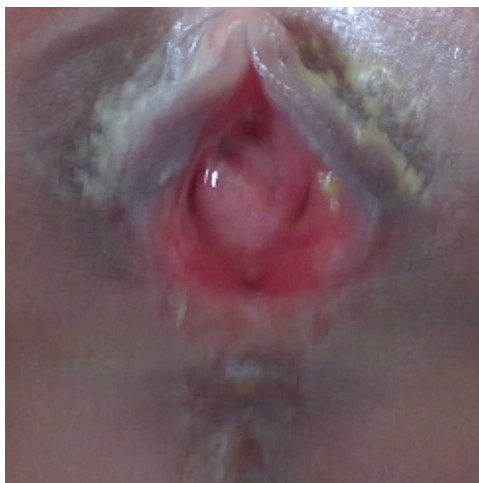

Fig. 7 (Fistula recto vestibular)

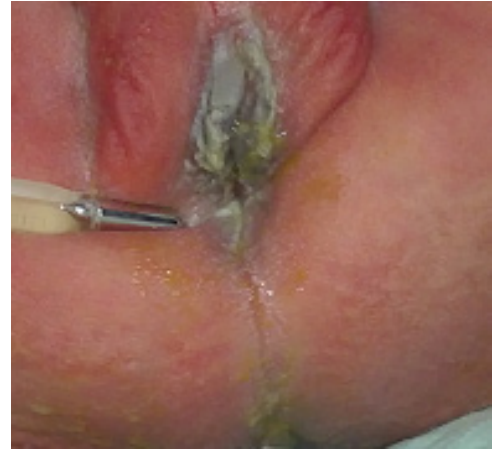

Fig. 8 (Cloaca)

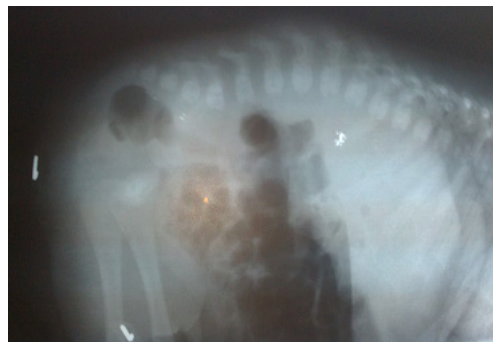

Fig. 9 (Invertograma, distancia intestino piel > 1 cm)

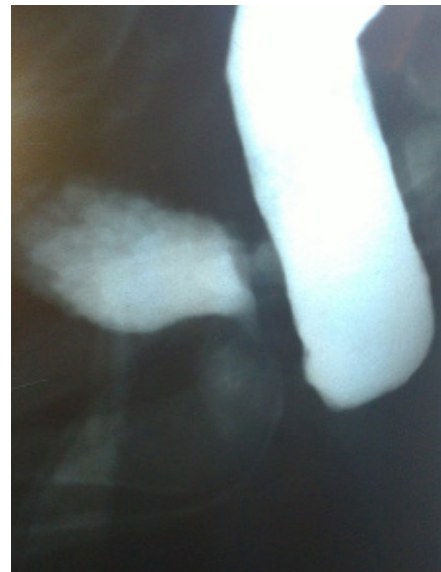

Fig. 10 (Cistourethrografia – colostograma distal sin fistula)

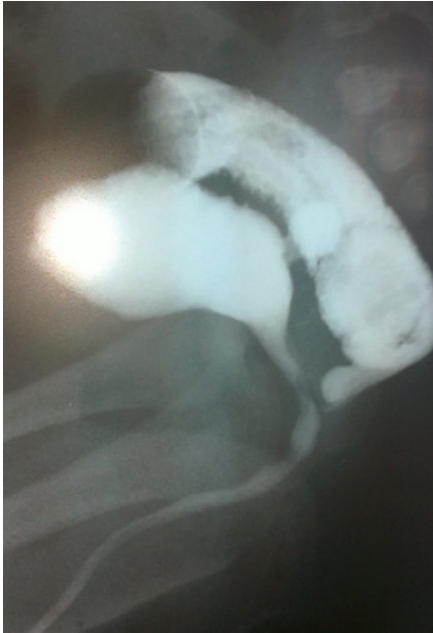

Fig. 11 ( Cistouretrografía – Colostograma distal con fistula)

Fig. 12

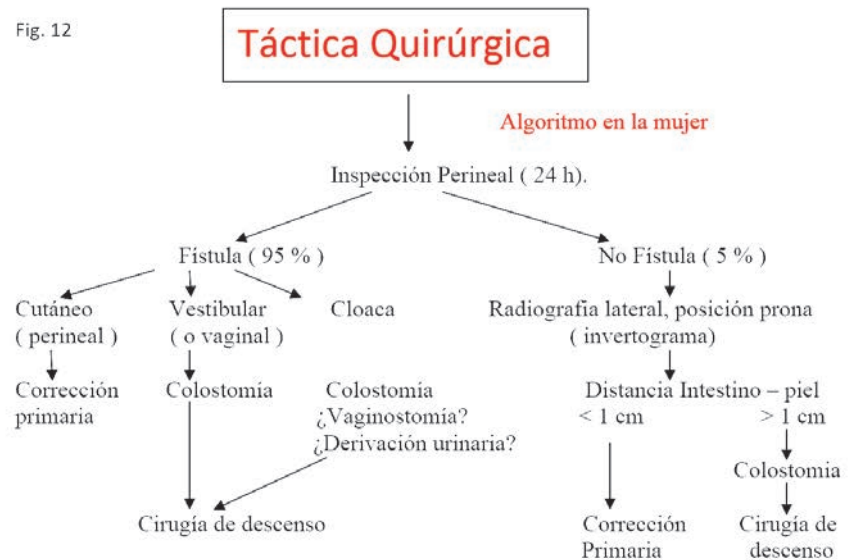
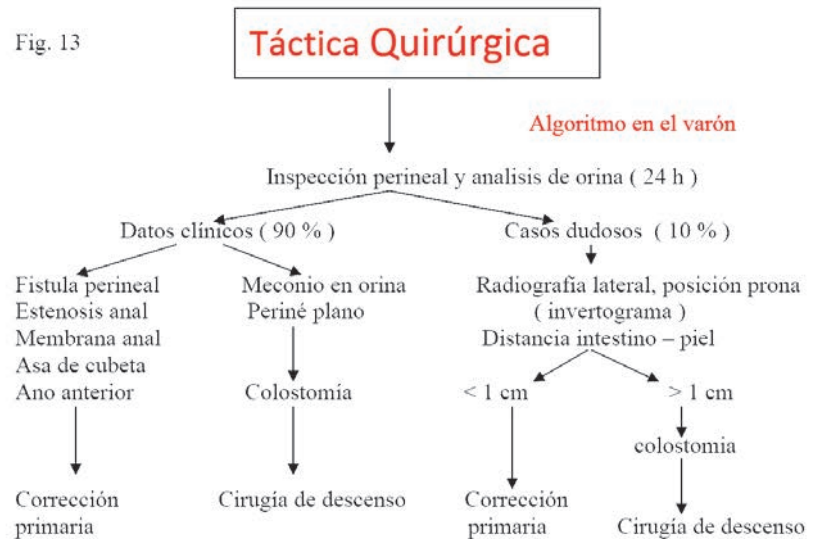


Fig. 13



**Bibliografía:**

1. Peña A: The surgical treatment of anorectal malformations. A three-day intensive.

Workshop and teaching course. Cali, Colombia. 1987.

2. Peña, Alberto. MD. Ano Imperforado y Malformaciones Cloacales. Cirugía

Pediátrica Ashcraft. tercera edición 2002; 35: 500 - 520.

3. Cuervo, José Luis. Malformaciones Ano rectales, Revista "Hospital de Niños"

Bs. As. Vol. 49 N° 222: 2007; 77 - 85.