

# ANÁLISIS MÉDICO FORENSE DEL 2016 RELACIONADO CON EL EXAMEN EFECTUADO EN LOS CADÁVERES REPATRIADOS DE DOS HÉROES DE LA “GUERRA DEL PACÍFICO” MUERTOS EN COMBATE

Forensic Medical Analysis from 2016 Related to the Examination carried out on the Repatriated Corpses of Two Heroes of the “Pacific War” Killed in Combat

Autor:

1 Torres Balanza Antonio

1 Especialista en Medicina Legal y Toxicología. Perito en Medicina Forense.- Profesor Titular de la Catedra de Medicina Legal y Toxicología – Facultad de Medicina Universidad Mayor de San Francisco Xavier de Chuquisaca ORCID: [e-mail: torresbalanza932@gmail.com](mailto:torresbalanza932@gmail.com)

## RESUMEN

La Guerra del Pacífico (1879-1883) entre Bolivia, Perú y Chile resultó en la pérdida territorial de Bolivia. Este artículo médico forense está relacionado con el examen efectuado el 2016 en la ciudad de Sucre, a dos cadáveres de soldados bolivianos encontrados en Tacna, Perú, en 2008, que participaron en la Batalla del Alto de la Alianza. Los cuerpos, momificados y bien conservados, fueron repatriados y depositados inicialmente: en el Museo de Historia Militar en Sucre.

El estudio forense reveló las causas de muerte: uno murió por shock hipovolémico y herida de bala en la pierna derecha, y el otro por traumatismo craneoencefálico por bala. Ambos enfrentaron condiciones logísticas deficientes comparadas con las tropas chilenas mejor equipadas.

El análisis forense y antropológico también identificó su edad, talla y uniforme del Regimiento 2 de Infantería de Sucre. La momificación de los cuerpos fue favorecida por el ambiente árido y salino de la región. Estos hallazgos subrayan la importancia de preservar estos restos como testimonios históricos de la lucha y sacrificio en la guerra. Se recomienda un estudio multidisciplinario más detallado para obtener información adicional.

**Palabras clave:** Guerra del Pacífico, antropología forense, medicina forense, tanatología, momificación, corificación.

## SUMMARY

The War of the Pacific (1879-1883) between Bolivia, Peru, and Chile resulted in Bolivia's territorial loss. This forensic medical article is related to the examination carried out on two corpses of Bolivian soldiers found in Tacna, Peru, in 2008, who participated in the Battle of Alto de la Alianza. The corpses, mummified and well preserved, were repatriated and initially deposited in the Museum of Military History in Sucre.

The forensic study revealed the causes of death: the first soldier died from hypovolemic shock and gunshot wounds to the right leg; and the second died from crano-encephalic trauma from a bullet. Both faced deficient logistical conditions compared to the better-equipped Chilean troops.

The forensic and anthropological analysis also identified their age, height, and uniform of the Second Infantry Regiment of Sucre. The mummification of the bodies was possible because of the arid and saline environment of the region. These findings underscore the importance of preserving these remains as historical testimonies of the struggle and sacrifice in the war. A more detailed multidisciplinary study is recommended to obtain additional information.

**Keywords:** forensic anthropology, thanatology, mummification, war of the Pacific, corification, forensic medicine.

Recepción: 2 de enero 2021  
Aceptado: 2 de septiembre 2021

## INTRODUCCIÓN

“Cuando los héroes de la “Guerra del Pacífico” hablan sobre sus últimos momentos de vida”

La Guerra del Pacífico que involucró a los países de Bolivia, Perú y Chile, librada entre 1879 y 1883, tuvo un epílogo trágico para nuestro país que culminó con la Batalla del Alto de la Alianza, con consecuencias de pérdidas territoriales que afectaron gravemente a nuestro país hasta la actualidad.

Sin embargo, detrás de estas contiendas bélicas, se reflejan muchos aspectos negativos que influyeron para la derrota de nuestras tropas, entre las cuales existieron situaciones de orden militar, político, económico, geográfico, cultural, sanitario, etc., que han sido relatadas y referidas seguramente por muchos actores y autores, desde diferentes ópticas.

El presente artículo de carácter médico forense, está relacionado con el hallazgo de dos cadáveres de militares bolivianos, encontrados en la región desértica de Tacna – Perú, en el año 2008, lugar donde se desarrollaron las acciones bélicas de esta Batalla, cuyos cuerpos posteriormente fueron repatriados a nuestro país, en la calidad de “Héroes de la Guerra del Pacífico”, encontrándose en la actualidad depositados en el Museo de Historia Militar de la ciudad de Sucre.

El examen pos mortem de carácter antropológico y forense efectuado sobre estos dos cuerpos que se mantuvieron momificados y relativamente bien conservados, pese a haber transcurrido 144 años, en una zona desértica y árida, permitió establecer las causas y mecanismos de sus muertes, pero también permitió efectuar una apreciación sobre las condiciones logísticas deficientes en las cuales combatieron nuestras tropas, frente a un enemigo potencialmente mejor equipado, tanto en armamento como en su indumentaria militar para soportar las inclemencias climatológicas ambientales del teatro de operaciones donde se desarrollaron las acciones bélicas.

Por consiguiente, el contenido del presente trabajo de investigación, que se efectuó a través del patrocinio del Plan de Rehabilitación de Áreas Históricas de Sucre (PRHAS), describe y muestra objetivamente a través de los exámenes forenses el estado de conservación y los fenómenos cadavéricos que presentaban los cuerpos, causas y mecanismos de sus muertes, así como aspectos antropológicos relacionados con su edad aparente, talla, etc., haciendo por otra parte referencia a la indumentaria militar y efectos personales que portaban estos militares bolivianos en el momento de su muerte.

Conocer estos aspectos históricos de nuestra historia, permite retrotraernos en el tiempo y en el espacio a esos momentos cruciales, en los cuales nuestras tropas defendieron valientemente la heredad nacional y murieron la mayoría de ellos en combate y otros rematados como se muestra en este trabajo.

## I. ANTECEDENTES Y ASPECTOS HISTÓRICOS

La Guerra del Pacífico, se desarrolló entre 1879 y 1883, en la cual Chile enfrentó a los países de Bolivia y Perú, desarrollándose el conflicto bélico en el Océano Pacífico, el desierto de Atacama y las serranías de los valles peruanos, habiéndose calculado la pérdida de unas 14.000 vidas aproximadamente y cuyos resultados fueron funestos para Bolivia y Perú, habiéndose consolidado a partir de ese evento la pérdida definitiva de nuestro litoral.

Las condiciones combativas y logísticas que tuvo que afrontar nuestro ejército, en la Batalla denominada El Alto de la Alianza, llevada a cabo el 26 de mayo de 1880, en la zona peruana de Tacna, meseta conocida como Pampa Intiorko, fueron también factores determinantes para determinar su derrota; una muestra de ello se puede evidenciar a través de la indumentaria o uniforme que llevaban puestos los soldados en ese entonces como se verá más adelante, que no era acorde para el tipo de terreno y ambiente climático del teatro de operaciones donde se llevaron a cabo las acciones bélicas.

El hallazgo de los dos cuerpos de los soldados fallecidos en aquel entonces en la Batalla del Alto de la Alianza, se remonta al año 2008, cuando un grupo de arqueólogos peruanos, denominado “Brigada Naval-Combatientes del Pacífico”, encuentra tres cuerpos de soldados enterrados en el terreno del Alto de la Alianza, dos bolivianos y uno peruano. Los dos soldados bolivianos por el tipo de uniforme, fueron relacionados como pertenecientes al Regimiento 2 de Infantería de la ciudad de Sucre, uno de ellos con grado de oficial y el otro como soldado. Las referencias históricas indican que un contingente de 470 militares de este Regimiento fue a combatir, habiendo fallecido en la contienda 205 y 178 quedaron heridos.

Posteriormente, gracias a gestiones gubernamentales entre los países de Bolivia y Perú, se realizó la repatriación de dichos cuerpos, los cuales fueron recibidos con honores militares en la ciudad de Sucre, donde paralelamente se realizó un acto de condecoración militar en la Casa de la Libertad; posteriormente, las urnas conteniendo los cuerpos, fueron depositados en el Museo Militar para su exposición al público. (Periódico Correo del Sur, 18-08-2015)

En meses posteriores, a objeto de tener mayores elementos históricos y médico legales sobre estos dos héroes repatriados, el Coordinador del Plan Regulador de las Áreas Históricas de Sucre (PRAHS), decide que se efectúe un estudio médico legal de los cadáveres de estos dos militares, para lo cual se suscribe un contrato de consultoría, para efectuar un estudio pericial a cargo de un experto en medicina forense, debiendo básicamente establecerse de manera aproximada, los rasgos antropológicos, relacionados con su estado de conservación, edad, sexo, talla, descripción de su uniforme y atuendos; así como las causas, mecanismos y data de sus fallecimientos.

Para tal efecto, se conformó un equipo dirigido por el Dr. Antonio Torres Balanza, como Especialista y Perito en Medicina Forense, y como colaboradores el Dr. Omar Lucuy, Docente de la Cátedra de Odontología Forense, el Dr. Javier Torres Lagrava, como Médico Asistente; el Lic. Hugo Huaranca Condori, como Técnico Radiólogo y el Ing. Pablo Torres Barriga como Técnico en Fotografía.

Todo este equipo se constituyó en el Museo Histórico Militar, lugar donde se encontraban depositados los dos cuerpos, para dar inicio a los referidos estudios periciales.

Ambos cuerpos, se hallaban contenidos en sus respectivos ataúdes en los que fueron repatriados, descansando ambos a la vez sobre mesas de madera que cumplían la función de pedestales, permitiendo la visualización directa de los cuerpos. (Fot. N° 1)



**Fotografía N°1:** Ambiente del Museo Histórico Militar de la Ciudad de Sucre, donde se encontraban depositados los restos mortales de dos soldados fallecidos en la contienda de la batalla del Alto de la Alianza.

## II. EXAMEN MÉDICO FORENSE Y ANTROPOLÓGICO

Para fines descriptivos, se los denominó como Cadáver N° 1 y Cadáver N° 2 respectivamente.

Se procedió a efectuar el respectivo examen tanatológico, médico legal y odontológico de ambos cadáveres, complementado en su momento por la toma de las respectivas radiografías.

La descripción de los cuerpos y relación de todas las actuaciones efectuadas sobre los mismos, es como sigue:

### CADÁVER N° 1

Cadáver parcialmente esqueletizado y momificado, de data antigua, contenido en un ataúd de madera nuevo, del cual se procede a retirarlo para efectuar el respectivo examen tanatológico. (Fot. N° 2)

Examen externo.- Cadáver de sexo masculino que lleva puesto un uniforme militar, con su corraje cruzado oblicuamente en región anterior de tórax. Presencia de un rosario alrededor del cuello, con cuentas multicolores, multiformes, del cual pende una cruz católica metálica que está situada en la parte anterior del pecho.

Longitud cefalo-podálica (talla): 1,65 cm; peso: no cuantificable.

Cabeza esqueletizada, con presencia de un segmento de cuero cabelludo en región occipital, parcialmente adherido a la calota craneal, cuyos cabellos son de coloración negruzca.

Ausencia de ambas manos, pierna derecha desprendida del cuerpo a nivel de su tercio medio, por fractura traumática de los huesos de la pierna.



**Fotografía N° 2:** Cadáver número 1, esqueletizado y momificado.

Vestimenta: Representada por varias prendas que lleva puestas, básicamente relacionadas con el uniforme militar de la época, mismas que se encuentran cubiertas por abundantes restos de tierra, de las cuales se puede individualizar y describir las siguientes: (Fot. N°3 y 4)

Inicialmente se aprecia una chaqueta de coloración amarillenta, descolorida, con puños de color rojo-guindo, de aspecto triangular, de 6 a 8 cm de ancho, con varios botones metálicos en su parte anterior, los mismos que se encuentran enmohecidos y parcialmente oxidados, adoptando una coloración verdusca, con el escudo de Bolivia grabado. El cuello de tipo militar, tiene una tenue coloración rojiza, descolorida por el tiempo, llevando botones de coloración verdusca celeste, deterioradas, oxidadas, mismas que se encuentran a nivel del cuello y región anterior del tórax, igualmente con grabados del Escudo Nacional. En la parte externa del brazo derecho se encuentra un área de otra tonalidad, de 6 x 3 cm. de diámetro aproximadamente, correspondiente presuntamente a la existencia anterior de un "apache" de tipo militar.

Por debajo, se encuentra una camisa decolorada, de color parduzca, de la cual solo se puede observar el cuello, estando oculto el resto por la chaqueta que está adherida a la misma.



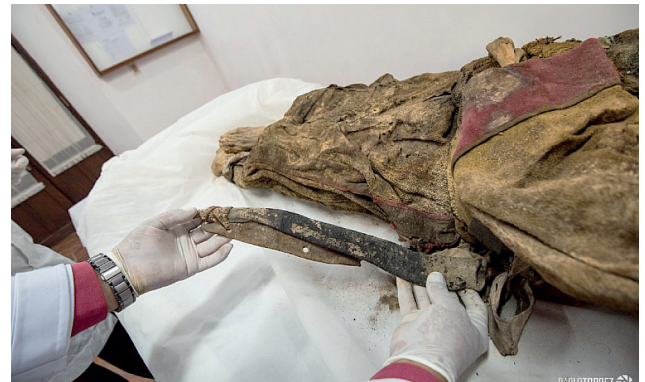**Fotografía N° 3**



**Fotografía N° 4:** Caracteres distintivos de tipo militar en la vestimenta del cadáver número uno.

A nivel de la cintura, lleva un cinturón de cuero, que se conecta con otro más ancho, a nivel de abdomen y tórax, en forma oblicua, en bandolera, formando todo esto en su conjunto parte del correaje, el mismo que se encuentra reseca y algo deteriorado por el transcurso del tiempo.

A nivel de la parte lateral izquierda de la cadera y del muslo se encuentra un estuche de cuero longitudinal de 40 cm de longitud, de color negruzco, envejecido, correspondiente a un portabayoneta, relacionado con las armas de la época. (Fot. N° 5)



**Fotografía N° 5:** Estuche porta bayoneta de armas de la época y cartuchos alineados y sujetos contra el abdomen por medio de una especie de faja.

En la región anterior de la parte superior del tórax, presencia de una cruz cristiana metálica de tipo latina de 2 x 1,5 cm, con signos de oxidación, sujeto al cuello a través de una pita, en la cual también se encuentra una sarta con varias cuentas tubulares y esferoideas, multicolores, que en su conjunto conforman un rosario católico. (Fot. N° 6 y 7)





**Fotografías N° 6 y 7:** Crucifijo con cruz latina y un rosario con cuentas multicolores

A nivel de tórax y abdomen se encuentra una especie de faja o mantilla de lana, de trama gruesa, de coloración beige, que contornea al tórax y abdomen. Debajo de dicha prenda, a nivel abdominal, y contenidos por la misma, se encuentra una bolsa pequeña de tela conteniendo varias hojas de coca y así también se encuentran varios cartuchos o balas de fusil alineados y sujetos firmemente contra el cuerpo, cual si estuvieran contenidos en un estuche, los mismos se encuentran oxidados y enmohecidos por el tiempo. (Fot.N° 8)



**Fotografía N° 8:** Balas de fusil, alineadas y sujetas contra el abdomen por medio de una especie de una faja

A nivel de extremidades inferiores se encuentra un pantalón de bayeta, de coloración gris, confeccionado con una tela entretejida con colores negro y blanco. Dicho pantalón, presenta a nivel de cada una de las caras externas del pantalón, una franja negra vertical, contorneada en todo su reborde por una franja roja, dando la impresión visual de tres franjas, paralelas entre sí. Este dato constituye un elemento de valor histórico para la identificación del uniforme boliviano de ese entonces. (Fot. 9 y 10)



**Fotografías 9 y 10:** Caracteres distintivos de tipo militar en la vestimenta del cadáver número uno

Es así mismo importante describir que el pantalón se encuentra remangado en ambos lados, desde su extremo distal hasta la unión del tercio inferior con el tercio medio de la pierna, aspecto que constituye también una característica histórica que tenían los soldados bolivianos del Regimiento Sucre en esa contienda.

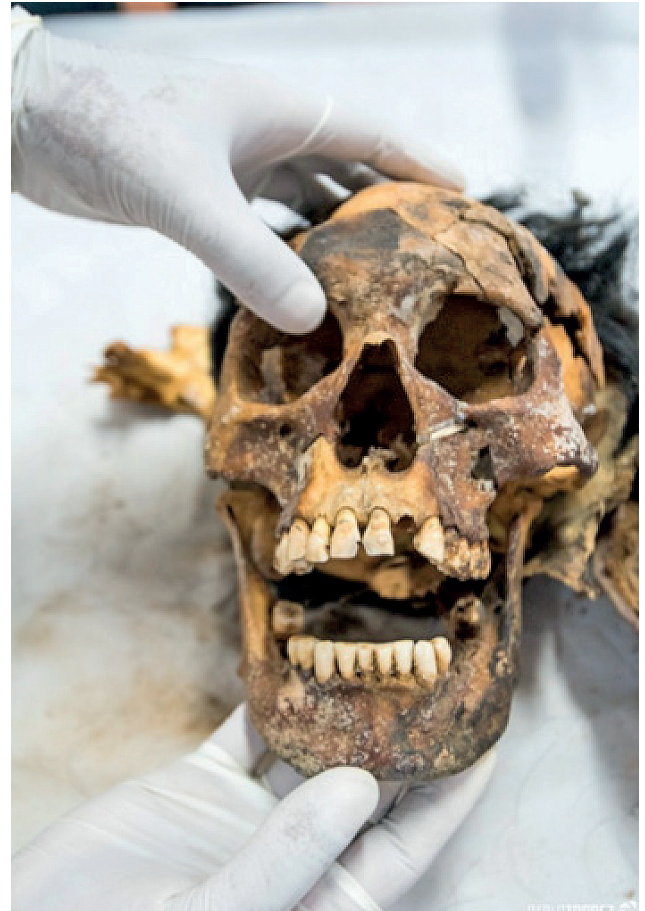Llama la atención la existencia a nivel del tercio medio e inferior de la pierna derecha del pantalón, una mancha parduzca de tonalidad bien marcada y relativamente extensa, que podría ser compatible con manchas hemáticas, relacionadas con una hemorragia profusa a ese nivel, coincidente con la existencia de una fractura en dicha pierna.

A nivel del pie izquierdo, se aprecia la existencia de un segmento de una abarca, consistente en una tira de cuero de 12 cm de longitud 1,5 cm de ancho, que se extiende desde el primer espacio interdigital, donde se encuentra sujeto parcialmente, hasta la parte media del borde externo del pie izquierdo. (Fotografía N° 11)



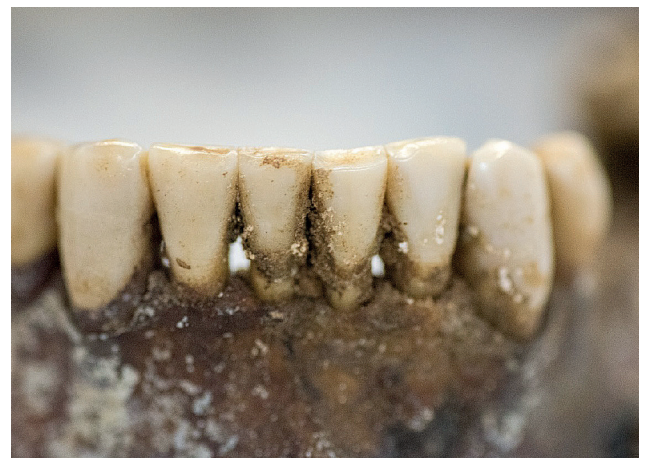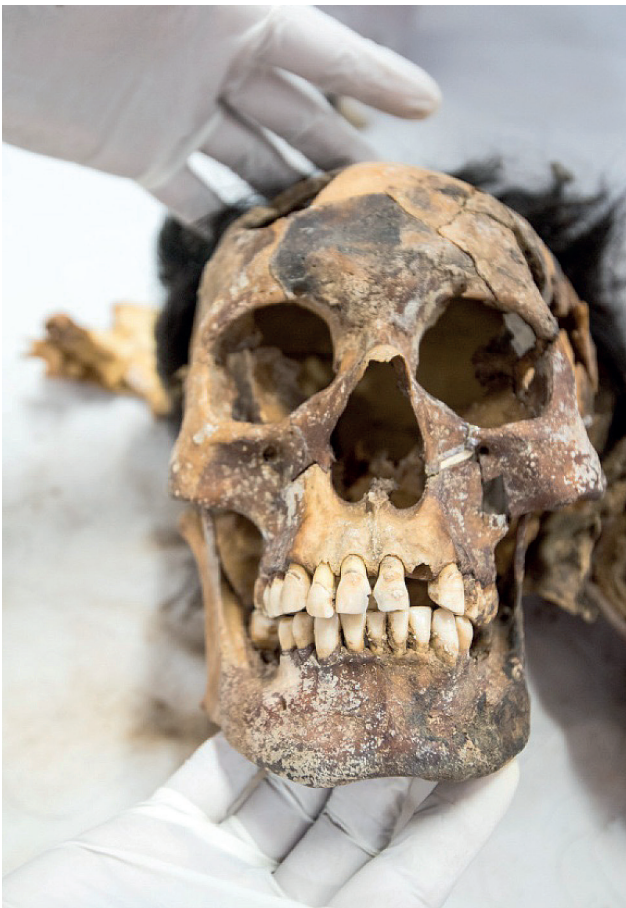**Fotografía N° 11:** Tira de cuero, correspondiente a segmento de una abarca

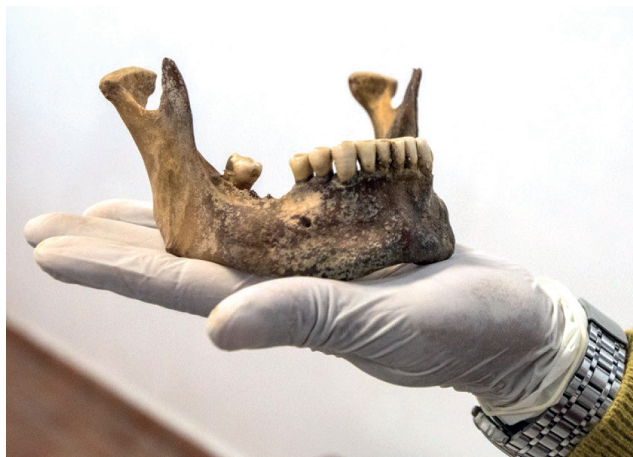Examen cadavérico.- Los fenómenos cadavéricos correspondientes a este cuerpo están representados por una esqueletización completa de la cabeza, con áreas cubiertas por cuero cabelludo completamente desecado, adherido parcialmente al plano óseo, en la región occipital. Los huesos de la cara, se encuentran conservados. (Fot. 12 y 13)



**Fotografías 12 y 13:** Cabeza esqueletizada, con fracturas múltiples en bóveda craneal y dentadura casi completa, en buen estado de conservación.

La dentadura se encuentra en buen estado de conservación; la valoración dental efectuada por el odontólogo forense, estima el estado de conservación de la dentadura, así como la apreciación etárea de esta persona. (Fot. 14 y 15)





**Fotografías 14 y 15:** Dentadura en buen estado de conservación y mandíbula

El resto del cuerpo se encuentra con áreas de momificación y corificación, a expensas de tórax y abdomen y tan solo se puede efectuar una apreciación táctil y no visual, debido a la presencia de la vestimenta.

Los diferentes órganos de las cavidades torácica y abdominal se encuentran al parecer completamente deshidratados, momificados y reducidos a pequeños fragmentos, inaccesibles visualmente por la presencia de la vestimenta, misma que está firmemente adherida a la piel que se encuentra corificada.

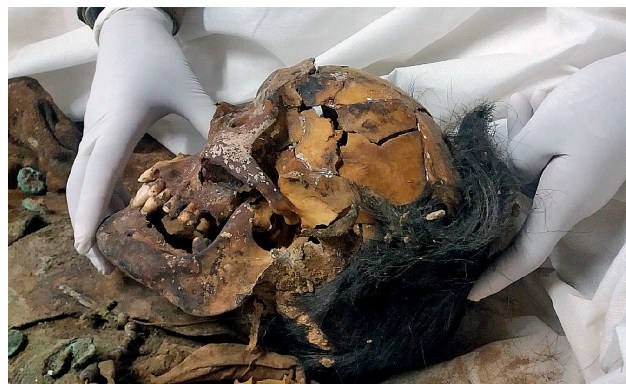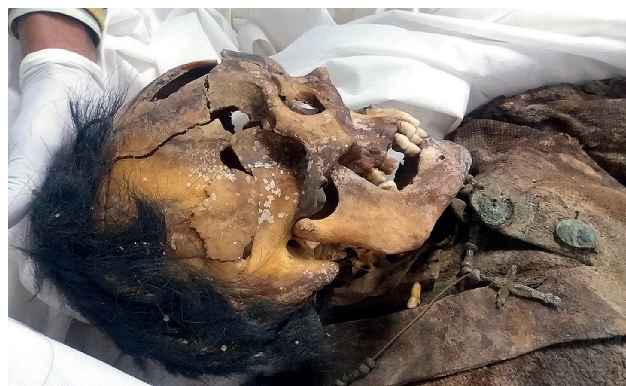Los miembros superiores, se encuentran mayormente esqueletizados, con algunas zonas de momificación y corificación, cubiertos por la vestimenta. Se aprecia la ausencia de todos los huesos de ambas manos, que seguramente no pudieron ser recuperados en el lugar del hallazgo del cuerpo.

Los miembros inferiores, se encuentran cubiertos hasta el nivel de las piernas con el pantalón y también con presencia de restos de tierra.

Examen traumatológico.- A nivel de la cabeza, que se encuentra esqueletizada en su totalidad, se aprecian múltiples fracturas a predominio de todo el hemicráneo izquierdo, con varios fragmentos irregulares que han sido reconstruidos y colados, aparentemente en la etapa preliminar del hallazgo del cadáver en Perú, que empero haber sido reconstruidos irregularmente, de alguna manera configuran el aspecto original del cráneo y la cara.

Examinando el cráneo en estas condiciones, reconstituido en gran porcentaje de su anatomía ósea, se puede establecer que existen varios fragmentos

fracturados, que no tienen un patrón particular de fractura. En región fronto parietal izquierda, presenta una ausencia de tejido óseo de aspecto irregular, ligeramente circular, de 2 cm. de diámetro. Estas fracturas por su aspecto disperso e irregular, parecen corresponder a mecanismos traumáticos pos mortem, debido a su permanencia en el terreno, o procedimientos de excavación, sin embargo no se descarta que hubiera podido existir un impacto de proyectil de arma de fuego de alto calibre en la cabeza, que hubiera producido en primera instancia fracturas múltiples de la bóveda craneal, que luego por su permanencia en el terreno, se fragmentaron aún más, determinando una desestructuración de la bóveda craneal y parte de los huesos de la cara. (Fot. 16 y 17)



**Fotografías 16 y 17:** Vistas laterales de los huesos del cráneo y la cara, donde se aprecia fracturas multifragmentarias de la bóveda que fueron reconstruidas inicialmente por los expertos peruanos

A nivel de extremidades inferiores, se observa en primera instancia, el desprendimiento completo de la pierna derecha a nivel de la unión del tercio medio con el tercio superior, donde también se aprecia la existencia de una fractura doble de tibia y peroné, en pico de flauta, con pérdida de tejido óseo de aspecto circular en la cara externa de la tibia, cuya causa se

deba presuntamente al impacto de un proyectil de arma de fuego de alto calibre, puesto que, como se manifestó anteriormente la parte del pantalón que cubre dicha región presenta una mancha extensa de coloración parduzca, compatible con sangre, debido a una hemorragia profusa a ese nivel. (Fot. 18 y 19)

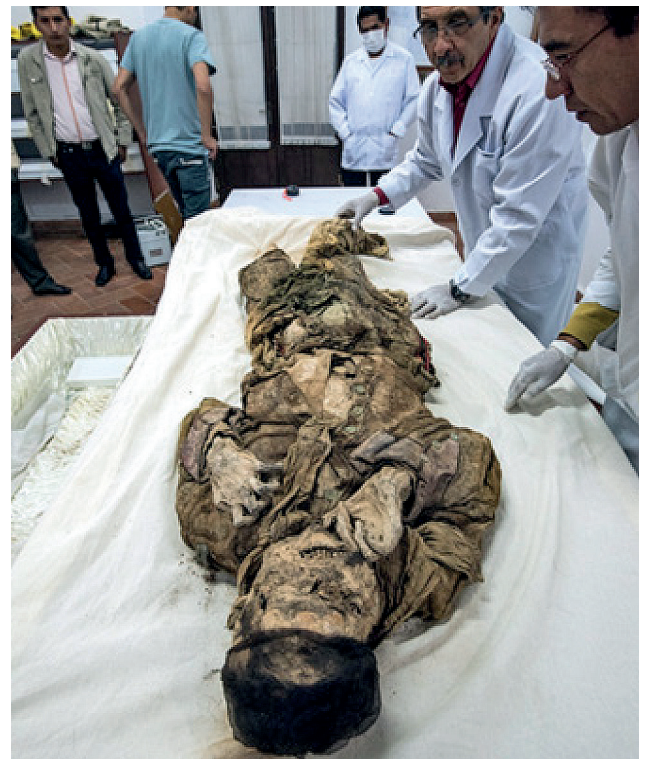

**Fotografías 18 y 19:** Fractura completa del tercio medio de la pierna con desmembramiento del extremo distal presuntamente producido por proyectil de arma de fuego. Se aprecia también un fragmento de la abarca que llevaba en el pie izq.

Las partes blandas de las extremidades inferiores, relacionadas sobre todo con la piel, los tendones y grupos musculares se encuentran momificados y relativamente bien conservados, especialmente las piernas y ambos pies que mantienen su integridad anatómica.

## CADÁVER N° 2

Cadáver momificado, contenido en un ataúd de madera nuevo, del cual el equipo forense procede a retirarlo para efectuar el respectivo examen tanatológico. (Fot. 20 y 21)



**Fotografías 20 y 21:** Cuerpo número 2, contenido en su ataúd que fue depositado en el Museo Militar.

Equipo forense, procediendo a su examen antropológico y médico legal, con participación de un perito en tanatología, un odontólogo forense, un técnico en fotografía y un técnico en radiología.



Se puede apreciar el estado de momificación y “espasmo cadavérico” en miembros superiores, que indica la “actitud” que presentaba el soldado en el momento de su muerte.

Examen externo.- Cadáver de sexo masculino, en relativo buen estado de conservación, por fenómenos de momificación, que permiten mantener ciertos rasgos faciales y corporales; longitud céfalo podálica (talla) de 1,60 cm. Lleva puesto un uniforme militar.

Toda la región de la cabeza se encuentra conservada, momificada completamente, manteniendo relativamente sus facciones, las cuales se encuentran un tanto distorsionadas por la presencia de tierra y elementos calcáreos adheridos a la piel, relacionados con el lugar donde fue desenterrado, los mismos que no se retiran para evitar dañar la piel subyacente del rostro.

A nivel de la cabeza presenta una malla de nylon a manera de gorro, colocado seguramente por el equipo de arqueología peruano para evitar la caída y pérdida de los cabellos, retirando la misma se puede constatar presencia de cabellos negros, lacios, relativamente abundantes, parcialmente adheridos a la calota craneal por el cuero cabelludo que se encuentra desecado. Presencia de bigote en el lado derecho del labio superior, en un área de aproximadamente 2,5 cm de diámetro y así también presencia de barba rala en región mentoniana con una longitud de 15 milímetros de longitud aproximadamente. Orejas, medianas, íntegras, bien conservadas, Ojos desecados, aparentemente conservados, cubiertos y adheridos de tierra. (Fot. N° 22)



**Fotografía N° 22:** Cuerpo N° 2, momificado, manteniendo relativamente conservadas sus facciones, lleva una malla de nylon negra en la cabeza, que contiene los cabellos.

Signos de “espasmo cadavérico” a nivel de extremidades superiores, que son expresión de la “actitud” en que se encontraba en el momento de su muerte, presumiblemente sosteniendo firmemente su arma de guerra, cuando fue rematado con un disparo en la cabeza.

La boca se encuentra ligeramente entreabierta, dejando visualizar parcialmente la dentadura de la parte anterior, que se encuentra relativamente íntegra y conservada, la misma se describió posteriormente de manera técnica y minuciosa por el odontólogo forense.

Tórax y abdomen, conservados, momificados y corificados, adheridos firmemente a la ropa, lo cual impide visualizar mayores detalles, las mismas no se manipulan para evitar el deterioro de la vestimenta y tejidos corporales.

Pelvis íntegra, conservada. Miembros inferiores igualmente, con signos de esqueletización y momificación parcial. Ausencia de todos los huesos de ambos pies.

Todas las estructuras anatómicas se encuentran relativamente íntegras y conservadas, excepto ambos pies, que seguramente no fueron recuperados del lugar del hallazgo del cuerpo.

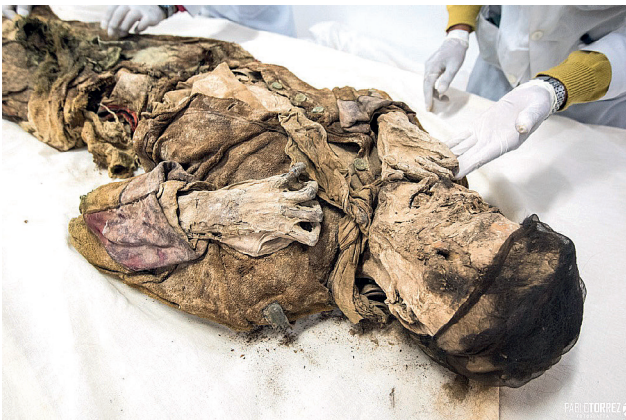Vestimenta.- Representada inicialmente por una bufanda o chalina de tela descolorida, de tonalidad parduzca, beige, que envuelve todo el cuello, anudado parcialmente en el lado izquierdo. (Fot. N° 22)

Uniforme militar consistente en una chaqueta de coloración amarillenta, descolorida por el tiempo, que conserva toda la hilera anterior de los botones, que se encuentran enmohecidos, con una coloración verdusca clara, que lleva el emblema del Escudo de Bolivia. En ambas regiones anteriores de la chaqueta, presenta dos ribetes rojos, que bordean la abertura anterior de dicha prenda, por detrás de los botones y ojales, para luego volverse horizontales y dirigirse hacia atrás, simulando una forma de “L” (Fot.23)



**Fotografía N° 23:** Chaqueta militar, con sus distintivos propios del Regimiento Sucre. Se pueden apreciar los botones metálicos enmohecidos y oxidados de coloración verdusca. Mangas de la chaqueta, con un doblez en su extremidad distal, de coloración rojo vinoso.

A nivel de cada puño de la chaqueta, presenta una banda circular, de color rojo vinoso, de aproximadamente 12 cm de ancho. Así también en el reborde del cuello se vislumbra una tenue coloración rojiza, descolorida por el tiempo. (Fot. N° 24)



**Fotografía N° 24:** Se puede apreciar e identificar la indumentaria que llevaba puesto, correspondiente al uniforme del Regimiento 2 de Infantería de la ciudad de Sucre.

Por otra parte, en la región superior del hombro de la chaqueta, lleva a cada lado dos portapresillas vacías, con sus respectivos botones y ojales. Por debajo se encuentra una camisa de coloración blanca con cuadrículado pequeño, de coloración celeste, en regular estado de conservación.

El pantalón, de coloración grisáceo, de bayeta, presenta un forro interno de tocuyo, con sus botones

en la región anterior de la cintura, destacando que la extremidad distal de ambos lados de dicha prenda de vestir, se encuentra remangada o doblada sobre sí mismo, llegando hasta el tercio inferior de las piernas, altura de las pantorrillas. En las partes externas de ambas regiones que cubren a las extremidades inferiores, el pantalón presenta dos franjas de tela laterales, las cuales presentan una parte central de color negro, con un ribete de coloración roja, que contornea toda la franja negra, dando el aspecto de tres bandas, paralelas entre sí. Este detalle, caracteriza al uniforme boliviano del Regimiento 2 de Infantería.

En la región anterior de la entrepierna y parte interna de ambos muslos y piernas, se encuentra una prenda tejida, de coloración beige amarillenta, con vivos guindos, la misma tiene una forma alargada y presuntamente cumplía las funciones de un cobertor, llevando un cinto de cuero cosido en un extremo, seguramente para envolver dicho utensilio. Esta prenda también muestra manchas difusas parduzcas, en algunos lugares, compatibles con restos sanguíneos desecados. (Fot. N° 25)



**Fotografía N° 25:** Vestimenta correspondiente al uniforme del Regimiento 2 de Infantería de la ciudad de Sucre.

**Examen cadavérico.-** Cadáver que presenta fenómenos conservadores, representados por una momificación generalizada, con algunas zonas esqueletizadas aisladas.

El tórax y abdomen se encuentran totalmente momificados y corificados, cubiertos de su vestimenta respectiva, fuertemente adherida al cuerpo, obviándose su retiro para no malograr los tejidos subyacentes.

Los miembros superiores se encuentran flexionados completamente sobre el tórax, en 120 grados aproximadamente, con ambas manos también flexionadas en garra, representando al parecer un “espasmo cadavérico”, por una muerte violenta traumática instantánea, secundaria a un traumatismo craneo encefálico, con destrucción del tallo cerebral. La mano derecha se encuentra flexionada en garra, con la palma hacia adelante y la mano izquierda, también se encuentra flexionada en garra, pero con la cara palmar orientada hacia atrás y a la izquierda, sobre la región precordial, representando una acción presuntamente defensiva, empuñando un fusil. Todas las estructuras anatómicas de ambas manos se encuentran perfectamente conservadas. (Fot. N° 26)

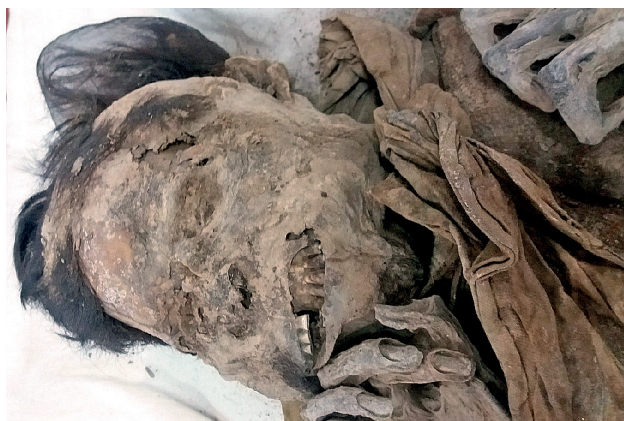

**Fotografía N° 26:** Cuerpo con su uniforme militar correspondiente al Regimiento Sucre 2 de Infantería, con todos sus detalles, en estado de momificación conservando sus características anatómicas.

**Examen traumatológico.-** A nivel de la parte anterior y central de la cara, se puede apreciar una cierta deformidad de la misma, con desestructuración del macizo facial, secundario a una fractura del maxilar superior del lado izquierdo, mismo que presenta un hundimiento parcial, acompañado de los dientes que se insertan en dicho hueso. Fractura de los huesos propios de la nariz y aparentemente también del malar izquierdo. Estas lesiones de la cara, son compatibles con el impacto de un proyectil de arma de fuego, cuyo orificio de ingreso correspondería a la parte central izquierda de la cara. (Fot. N° 27 y 28)



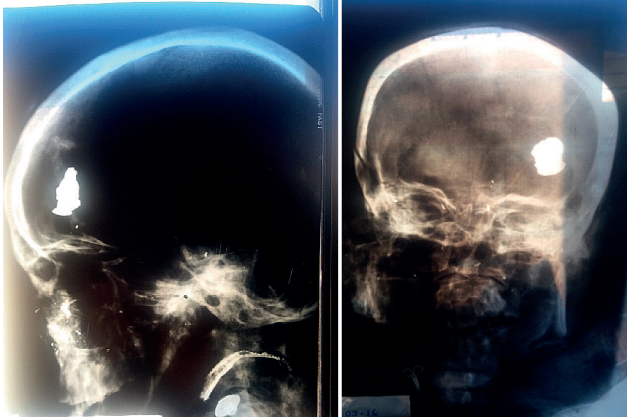
**Fotografía N° 27:** Cara que muestra cierto grado de deformidad facial, debido a fractura del maxilar superior izquierdo y hundimiento parcial de los huesos de esa región, secundario a impacto y penetración de proyectil de arma de fuego.



**Fotografía N° 28:** Región anterior y antero lateral izquierda de la cabeza, lugar por donde se encuentra un orificio de ingreso de proyectil de arma de fuego, con el cual fue victimado este soldado, presuntamente por un disparo de corta a mediana distancia. El proyectil se encuentra dentro de la cavidad craneal. También se aprecian fracturas múltiples y hundimiento de la región maxilar superior izquierda y nasal, provocado por un traumatismo violento, compatible con la culata de un fusil.

El examen radiológico efectuado con cierta dificultad, debido al estado de momificación impide colocar la cabeza en una posición adecuada para la colocación de las placas, sin embargo las radiografías obtenidas permiten apreciar detalles respecto a la dentadura, pero particularmente permite visualizar la existencia de un proyectil de arma de fuego, que se encuentra deformado, localizado en la parte anterior izquierda de la cavidad craneal, mostrando por otra parte pequeñas esquirlas metálicas del mismo proyectil

en su recorrido desde el orificio de ingreso situado como se dijo en la región anterior de la cara, hasta su localización en la cavidad craneal, habiendo tenido este proyectil una trayectoria de adelante atrás, y de abajo arriba, lo que hace presumir que se haya tratado posiblemente de un disparo de remate efectuado de corta a mediana distancia, lesión que se constituyó en la causa de la muerte, con absoluta certeza.



**Fotografías 29 y 30:** Radiografías lateral y antero posterior de cráneo del cuerpo N° 2, donde se aprecia la existencia de un proyectil de arma de fuego deformado en la región frontal, con pequeñas esquirlas metálicas que marcan su trayecto desde su orificio de ingreso por la región maxilar superior izquierda (signo de cola de cometa).

## CONCLUSIONES

A) El presente trabajo pericial de investigación "médico forense, de tipo tanatológica, tafonómica, antropológica y así también "odontológica forense" se realizó sobre dos cadáveres momificados y esqueletizados correspondientes a dos militares que participaron defendiendo la Patria en la Batalla del Alto de la Alianza, permitiendo establecer los siguientes datos de interés médico legal, inherentes a su edad aproximada, talla aproximada, intervalo pos mortem, causas y manera de sus muertes, según el siguiente detalle:

### CADÁVER N° 1.-

Edad: Entre 41 a 47 años (Según evaluación odontológica)

Talla: 1, 65 m.

Data de la muerte: 144 años (En base a la fecha de la Batalla del Alto de la Alianza)

Causas de la muerte:

- 1.- Shock hipovolémico
- 2.- Herida por proyectil de arma de fuego en pierna derecha
- 3.- Fractura doble de tibia y peroné.

La manera de muerte en el presente caso, fue de "tipo homicida-bélica", habiendo sufrido un impacto de proyectil de arma de guerra a nivel del tercio medio de la pierna derecha, que determinó una hemorragia profusa; ahora, no se descarta que haya sido *rematado*, encontrándose en esas condiciones, con un disparo en la cabeza, debido a la existencia de fracturas múltiples que presenta el cráneo, mismas que fueron reconstruidas por los expertos peruanos.

### CADÁVER N° 2.-

Edad: Entre 50 a 60 años (Según evaluación odontológica)

Talla: 1, 60 m

Data de la muerte: 144 años (En base a la fecha de la Batalla del Alto de la Alianza)

Causa de la muerte: Traumatismo craneo encefálico por proyectil de arma de fuego.

La manera de muerte en este caso, fue de "tipo homicida-bélica", habiendo sufrido un impacto de proyectil de arma de guerra, en la cabeza al parecer como efecto de haber sido "rematado", lo cual produjo una muerte instantánea por lesión traumática del sistema nervioso central, determinando la producción de un "espasmo cadavérico", fenómeno que determinó que se conserve la *actitud* en que se encontraba al momento de su muerte.

B) Así también esta Evaluación Médico Forense y Antropológica, efectuada sobre estos dos cadáveres, permitió establecer datos de certeza referente a su vestimenta de tipo militar, la misma que se relaciona con el uniforme que se utilizaba en el "Regimiento Sucre 2 de Infantería", aspecto de particular importancia dentro del ámbito histórico militar, como ser: la chaqueta amarilla, las mangas rojas, el cuello rojo, el pantalón blanco con doblez y las abarcas; aspectos que comparando paralelamente con las pinturas y cuadros de la época, permiten asegurar de manera irrefutable que estos militares eran pertenecientes al Regimiento de referencia.

C) Respecto al estado de momificación y esqueletización en que se mantuvieron estos cuerpos, el mismo está condicionado básicamente desde el

punto de vista “tanatológico” y “tafonomico” a factores medioambientales, particularmente relacionados con el terreno, grado de humedad y temperatura, donde permanecieron los cadáveres; aspectos que tomando en cuenta la región geográfica donde ocurrió la Batalla del Alto de la Alianza, es de tipo desértica, vale decir arenosa, salitrosa, seca y caliente, lo cual determinó que se instauren fenómenos conservadores del cadáver, representados en el presente caso por un proceso de momificación, en gran parte de los cuerpos, particularmente en el cadáver número dos.

*La momificación consiste en la desecación del cadáver por evaporación rápida del agua de sus tejidos, lo que imposibilita el desarrollo de los gérmenes desencadenantes de la putrefacción, inhibiendo o deteniendo este proceso; condicionado además por las características salinas y salitrosas del terreno. Este fenómeno cadavérico permite conservar en mayor o menor grado las características exteriores del cadáver, incluso hasta el punto de poder reconocer las facciones.*

*La momificación natural comienza por las partes expuestas del cuerpo, como la cara, manos y pies, extendiéndose al resto del cadáver, incluso a los órganos internos. La piel se adapta al hueso y se torna dura, tomando el aspecto de cuero curtido, fenómeno que se denomina “Corificación”. Las partes afectadas se van encogiéndose y toman una coloración parda. El cuerpo disminuye de volumen, pierde peso y se hace tieso y quebradizo. Si el cadáver momificado no está protegido, se va desmoronando por la erosión ambiental, pero si está protegido, puede mantenerse preservado durante muchos años.*

## CONSIDERACIONES MÉDICO LEGALES E HISTÓRICAS

- El presente caso, relacionado con el hallazgo de dos cadáveres momificados, correspondientes a un oficial y un soldado que participaron en la Batalla del Alto de la Alianza, en el año de 1880, constituye sin duda un acontecimiento de particular relevancia histórica, siendo así que se los declaró Héroes Nacionales por el Sr. Presidente del Estado Plurinacional, por lo que “corresponde su preservación, conservación y exposición en condiciones y ambientes adecuados”.

- La Evaluación Médico Forense desde el punto de vista Tanatológico y Antropológico, complementado por la Odontología Forense, realizada en estos cuerpos, constituye un examen preliminar, sobre aspectos básicos de tipo forense, habiéndose evitado una excesiva manipulación de los cuerpos y vestimenta, para no alterar sus características naturales. Posteriormente, corresponderá posiblemente la realización de un estudio multidisciplinario más detenido, de tipo antropológico, laboratorial, imagenológico, así como de tipo histórico y militar;

que sea efectuado, en condiciones más óptimas y en forma más minuciosa y detenida.

- Finalmente, cabe retrotraerse imaginariamente en el pasado, e imaginar las condiciones desfavorables en las que tuvieron que combatir nuestras tropas, considerando por ejemplo, la falta de una indumentaria militar adecuada para ese clima y terreno donde se desarrollaron las acciones bélicas, muestra de ello, es por ejemplo, el uso de abarcas en los pies, en lugar de botas de combate para ese tipo de terreno desértico, con altas temperaturas diurnas y muy bajas por las noches; en contraposición a las tropas chilenas que contaban con uniformes y botas adecuadas al teatro de operaciones.

Por otra parte, también se pudo constatar, que en esos eventos bélicos, ya se utilizaba la hoja de coca, como un complemento para aminorar o quitar el hambre, la sed, y dar mayor energía a nuestras tropas, que además, tuvieron que desplazarse desde su lugar de origen, hasta el teatro de operaciones bélicas, caminando cientos de kilómetros, como en el presente caso de estos Héroes, que tuvieron que partir desde Chuquisaca, para llegar hasta la región de Tacna, donde se desarrolló la contienda bélica.

## REFERENCIAS BIBLIOGRÁFICAS:

Antropología Forense y la Investigación Médico Legal de las Muertes

César Sanabria Medina M.A; 2ª Edición; Asoc. Colombiana Antropología Forense; marzo 2008

Enterramientos humanos, excavación, análisis, interpretación; José Luis Prieto; Edic. Arazandi; España 1999

Manual para la identificación de cadáveres; Inst. Nal, de Medicina Legal y Ciencias Forenses; Colombia, 2005

Identificación de cadáveres en la práctica forense; Inst. Nal, de Medicina Legal y Ciencias Forenses; Colombia, 2009

## AGRADECIMIENTOS:

Este trabajo de investigación fue patrocinado y financiado por el Plan Regulador de Áreas Históricas de Sucre, a la cabeza de su Coordinador Arquitecto Erlan Ovando.

## CONFLICTO DE INTERESES

No se tiene ningún conflicto de interés con ninguna instancia.